

# DIAGNOSTIC

## L'imagerie par résonance magnétique ne présente pas d'avantage sur les

### Point de départ

Le Centre de recherche du Pavillon Saint-François d'Assise s'est muni d'un appareil d'imagerie par résonance magnétique à champ ouvert (IRMCO) qui permet d'obtenir des images dynamiques de la colonne vertébrale, en diverses positions et conditions de charge. On voulait savoir si cette particularité aiderait au diagnostic des lombalgies en objectivant les symptômes.

### Responsables

Jean-Marie Moutquin, Jean-François Roy, Patrice Montmigny, Marie Dufour, Gilles Bouchard et François Bergeron, du Centre de recherche du Pavillon Saint-François d'Assise du Centre hospitalier universitaire de Québec.

### Résultats

L'étude des disques intervertébraux à l'aide de l'IRMCO s'est avérée peu utile au diagnostic des lombalgies. La recherche confirme certains faits, notamment que la seule façon de distinguer une personne lombalgique consiste à mesurer le pincement discal, et que cela peut se faire par une radiographie ordinaire. Les chercheurs remettent donc en question la pertinence des méthodes d'imagerie par résonance magnétique (IRM) comme première étape de diagnostic. Ils ont néanmoins pu monter une base de données considérable grâce à laquelle la recherche pourra se pencher sur d'autres aspects physiologiques des lombalgies.

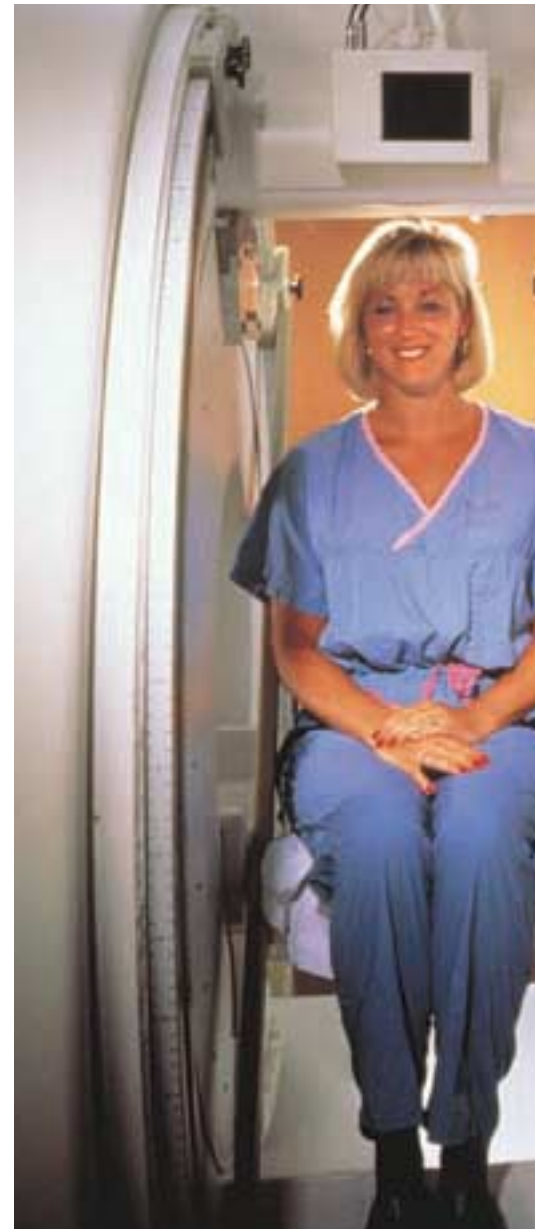### Utilisateurs potentiels

Les professionnels de la santé, les cliniciens et les chercheurs.

**AU QUÉBEC**, les maux de dos représentent près du tiers des lésions professionnelles. Véritable fléau, ils n'épargnent aucun secteur d'activité. Leur incidence dans la population en général, et plus particulièrement chez les travailleurs, de même que leurs conséquences socioéconomiques sont énormes. Mais en l'absence d'un diagnostic précis et de traitements adéquats, les risques de chronicité et de récurrence augmentent, ce qui entraîne des conséquences importantes sur les plans de la qualité de vie, de l'absentéisme du travail et des coûts d'indemnisation. Le diagnostic constitue en effet un pivot crucial, sur lequel s'articulent, d'une part, la prévention de la chronicité et d'autre part, le traitement et la réadaptation.

Pour les professionnels de la santé, le diagnostic des maux de dos représente un exercice complexe et particulièrement subjectif. Des chercheurs du Centre de recherche du Pavillon Saint-François d'Assise du Centre hospitalier universitaire de Québec ont voulu savoir si un nouvel appareil d'imagerie par résonance magnétique à champ ouvert (IRMCO) pouvait le faciliter.

Il convient de préciser ici qu'un pourcentage significatif de personnes (de 25 % à 64 %) sans antécédent de maux de dos montrent des résultats anormaux à l'imagerie par résonance magnétique (IRM) classique. De nombreuses recherches ont d'ailleurs par le passé souligné l'absence de corrélation entre les observations faites grâce à l'IRM et aux autres techniques d'investigation et les symptômes ou douleurs rapportés par les patients. En fait, pour la majorité de ces derniers (jusqu'à 80 %), la douleur ne peut être reliée à une lésion anatomique spécifique et, conséquemment, les techniques d'imagerie médicale paraissent peu utiles.

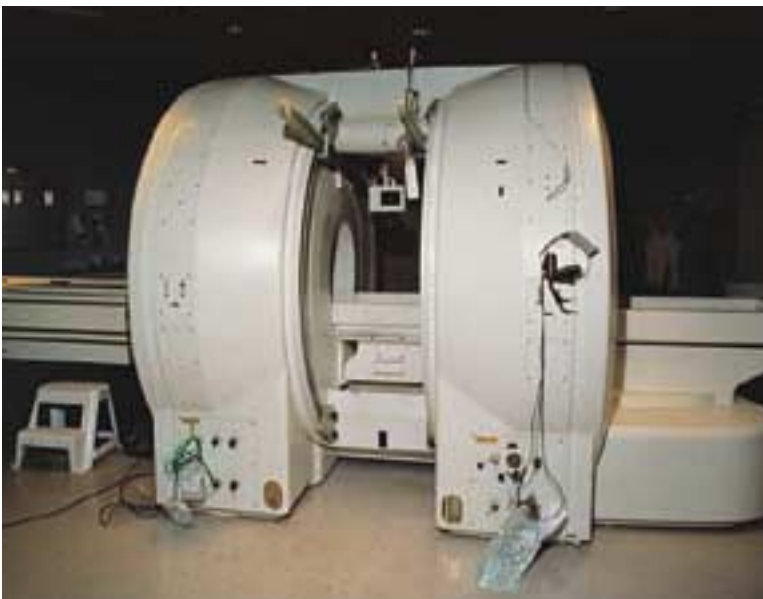

### Une technologie aux capacités élargies

Or, ni la tomodensitométrie, ni l'IRM n'évaluent la colonne vertébrale en état de charge, ni ne considèrent l'aspect dynamique qui lui est normalement

# DES LOMBALGIES

## méthodes traditionnelles



Photos Centre hospitalier universitaire de Québec

L'IRMCO est en fait une version améliorée de l'IRM. Elle génère des champs magnétiques d'intensité trois fois moindre, réduit le temps d'examen et permet une visualisation en temps réel. Sa principale caractéristique réside dans sa configuration ouverte, par rapport à l'IRM où le sujet est complètement enfermé. Il devient ainsi possible d'avoir accès au patient pour des interventions chirurgicales ou des traitements et pour exploiter différentes positions d'examen. Contrairement aux autres types d'imagerie où le sujet est toujours examiné en position couchée, on peut donc maintenant, grâce à l'IRMCO, évaluer l'aspect dynamique du comportement de la colonne lombaire en situation de charge naturelle (position assise ou à genoux, flexion du tronc) ou supplémentaire (poids posé sur les épaules du sujet).

imposé. Les chercheurs ont donc voulu savoir, grâce aux capacités du nouvel appareil d'IRMCO, si ces facteurs pouvaient expliquer, du moins en partie, l'absence de correspondance entre symptômes et observations.

### Un modèle de comportement

L'étude menée au Centre hospitalier universitaire de Québec visait donc dans un premier temps à dégager un modèle normatif du comportement du disque intervertébral chez des personnes

qui n'ont aucun mal de dos et dont la colonne est soumise à des contraintes naturelles de charge et de mouvement. On voulait voir dans un deuxième temps si ce modèle pouvait permettre de différencier, par comparaison, les sujets atteints d'affections lombaires et de lombalgie. On espérait en fait réussir à objectiver l'état symptomatique lombaire, c'est-à-dire affecter une mesure physiologique à l'expression de la douleur.

Dans une première phase, des volontaires sans maux de dos ont subi un examen à l'IRM avant d'être réunis en deux groupes : un premier de 25 personnes, exemptes de symptômes et ne présentant aucune lésion à l'IRM, et un second de 25 personnes, aussi exemptes de symptômes, mais présentant des anomalies à l'IRM. Ces 50 sujets ont ensuite fait l'objet d'un examen à l'IRMCO dans les positions suivantes : couchée (colonne hors charge), assise et à genoux (charge naturelle), assise et à genoux avec une charge de 18 kg sur les épaules, et en mouvement de flexion de 30° vers l'avant, avec et sans charge.

Dans la deuxième phase, 52 personnes souffrant de maux de dos ont été examinées selon le même protocole, les résultats devant être comparés au modèle statistique établi dans la première phase. Il convient de noter ici que parmi les 52 participants, cinq n'ont pas pu compléter l'examen en position assise avec charge et 26 n'ont pas effectué l'examen avec charge à genoux. De plus, la flexion vers l'avant a été abandonnée, car la très grande majorité des sujets lombalgiques étaient incapables de rester dans cette position pendant toute la durée de l'examen, soit 45 minutes.

### Pas de différence dans les mesures

Tout d'abord, les chercheurs n'ont noté aucune différence significative entre les mesures prises sur les participants asymptomatiques, qu'ils présentent une lésion discale ou non, et ce, quel que soit la position ou le mouvement. Chez les patients atteints de maux de dos mais ne montrant aucune lésion discale, les dimensions du disque étaient essentiellement

identiques à celles du disque sain d'une personne asymptomatique. De plus, l'ajout d'une charge de 18 kg n'a pas modifié la dynamique du disque.

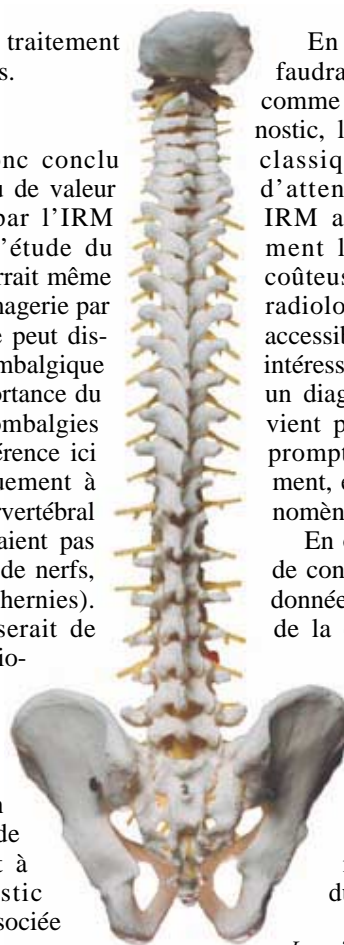
Cependant, chez les personnes présentant une lombalgie accompagnée d'une lésion discale, on a trouvé des disques affaissés et plus minces que dans le cas des sujets ayant une lésion mais pas de douleur, et ce, dans toutes les positions étudiées. Cela confirme des faits déjà connus, l'affaissement du disque étant considéré aujourd'hui comme un indicateur important de lombalgie et de pathologie intradiscale. Quant à l'effet de charge, lorsqu'il a pu être toléré par les participants lombalgiques, il ne modifie pas la dynamique intervertébrale et paraît donc peu utile au diagnostic d'une lombalgie, qu'elle soit ou non accompagnée d'une lésion discale.

L'étude des variations de position n'a quant à elle apporté que très peu d'information supplémentaire. Parmi les 52 lombalgiques, les changements de position ont permis de détecter une lésion supplémentaire chez quatre participants qui en présentaient déjà à l'IRM et une nouvelle lésion discale chez deux autres qui n'en montraient alors aucune. Il importe de remarquer ici que ces découvertes n'ont aucunement

modifié la stratégie de traitement des personnes concernées.

### Peu de valeur ajoutée

Les chercheurs ont donc conclu que l'IMRCO ajoute peu de valeur à l'imagerie obtenue par l'IRM conventionnelle dans l'étude du disque lombaire. On pourrait même aller jusqu'à dire que l'imagerie par résonance magnétique ne peut distinguer une personne lombalgique autrement que par l'importance du pincement discal (les lombalgies auxquelles il est fait référence ici étaient associées cliniquement à une lésion du disque intervertébral L4-L5 ou L5-S1 et n'étaient pas reliées à la compression de nerfs, comme dans le cas de hernies). Comme ce pincement serait de toute façon visible en radiographie standard, par l'espacement intervertébral, les observations recueillies en cours de recherche remettent en question la pertinence de recourir immédiatement à l'IRM pour le diagnostic d'une lombalgie non associée à la compression de nerfs.



En conséquence, peut-être faudrait-il plutôt reconsidérer, comme première étape de diagnostic, le recours à la radiologie classique. En effet, le temps d'attente pour un examen en IRM au Québec est relativement long et la technologie, coûteuse, tandis que l'examen radiologique est très rapide et accessible. Cette avenue s'avère intéressante puisqu'en favorisant un diagnostic sans tarder, il devient possible d'intervenir plus promptement et plus efficacement, et donc de réduire le phénomène de chronicité.

En outre, l'étude aura permis de constituer une solide base de données et d'images dynamiques de la colonne, sur laquelle les chercheurs pourront continuer à travailler.

De nombreux aspects restent encore à étudier, dont les effets de lésions aux facettes des vertèbres, de l'atrophie musculaire et du diamètre du canal spinal. ○

*Lorraine Pichette*

## Techniques d'imagerie médicale

Pour bien comprendre les résultats de cette étude, il faut d'abord faire un bref survol des principales techniques d'imagerie médicale actuellement en usage.

Mentionnons en premier lieu la **radiographie simple** (les rayons X), qui sert notamment au repérage des fractures et des dislocations des vertèbres ainsi qu'au dépistage des tumeurs et des infections. Elle ne permet cependant pas de visualiser les tissus mous, comme les ligaments, les disques ou les éléments nerveux.

Vient ensuite la **tomodensitétrie** (aussi appelée scanographie, ou simplement « scan »), qui est, elle aussi, un procédé radiologique, mais qui utilise de très fins faisceaux de rayons X. Elle permet de visualiser directement le disque intervertébral et sa relation avec les structures osseuses adjacentes. Si son utilité première se situe au chapitre de l'évaluation de l'architecture osseuse et de la détection de petites fractures, la tomodensitétrie est aussi une technique efficace pour l'identification d'une hernie discale.

Il y a finalement l'**imagerie par résonance magnétique (IRM)**, une technique relativement récente, qui utilise une combinaison complexe de champs magnétiques statiques et alternatifs pour générer des images précises des tissus mous. L'IRM, comparativement à la tomodensitétrie, est très coûteuse. Mais en regard des problèmes lombaires, c'est elle qui produit les meilleurs contrastes des tissus mous.

### Pour en savoir plus

ROY, Jean-François, Jean-Marie MOUTQUIN, Carmen LINDSAY, Patrice MONTMIGNY, François BERGERON, Gilles BOUCHARD, Marie DUFOUR et Pierre GRONDIN. *Sensibilité et spécificité de la résonance magnétique à champ ouvert pour l'objectivation de l'état symptomatique lombaire*, Rapport R-299, 23 pages, 5,35 \$.

Téléchargeable gratuitement à [www.irsst.qc.ca](http://www.irsst.qc.ca).

